

# Μεταβατική μερική οδοντοστοιχία άνω γνάθου σε γηροδοντιατρικό ασθενή



**Ηρακλής Καρκαζής**  
Ομότ. Καθηγητής Κινητής Προσθητικής ΕΚΠΑ

## Περιστατικό

Ηλικιωμένος ασθενής με επείγουσα ανάγκη έστω και μερικής αποκατάστασης της λειτουργικότητας του ΣΓΣ, λόγω κατάρρευσης των ακίνητων προσθετικών εργασιών της άνω γνάθου (**Εικόνες 1,2**).

## Ιατρικό profile

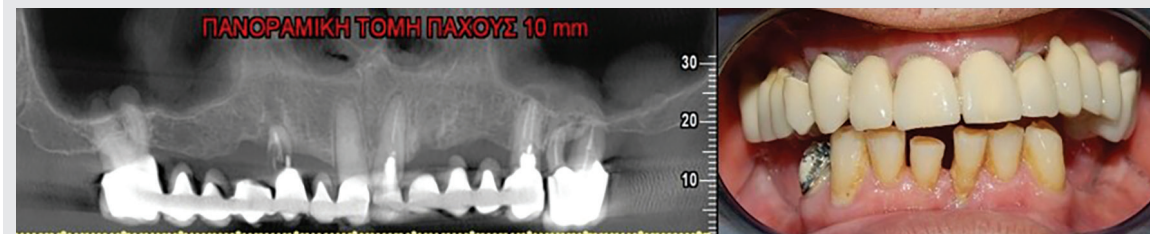
Επίπεδο επικοινωνίας και κινητικότητας καλό. Μεταβολικό νόσημα και συν νοσηρότητες υπό έλεγχο. Επερχόμενη και από καιρού προγραμματισμένη χειρουργική επέμβαση χαμηλής βαρύτητας, σε άλλη ανατομική περιοχή. Ύπαρξη φροντιστή

## Θεραπεία

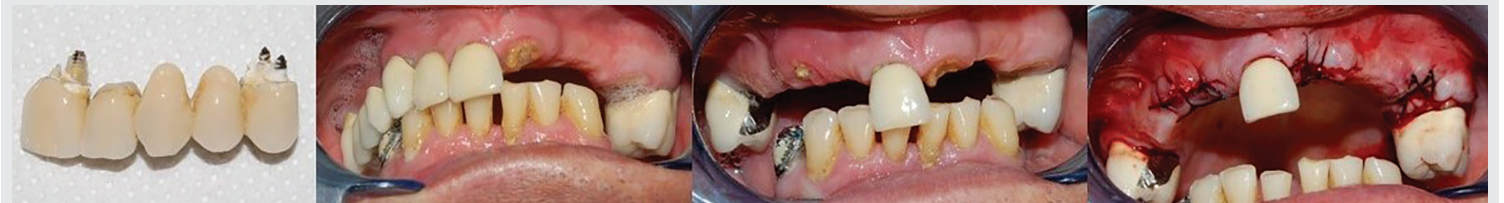
Προσωρινή διακοπή της αντιπηκτικής φαρμακευτικής αγωγής κατόπιν συνεννοήσεως με τον θεράποντα ιατρό και διαμόρφωση σχήματος προληπτικής αντιβιοτικής κάλυψης.

Εξαγωγές ριζών χειρουργικός καθαρισμός, εντοπισμένη εφαρμογή συντηρητικών μεθόδων διατήρησης μετεξακτικού φατνίου και αποτύπωση σε ένα χρόνο.

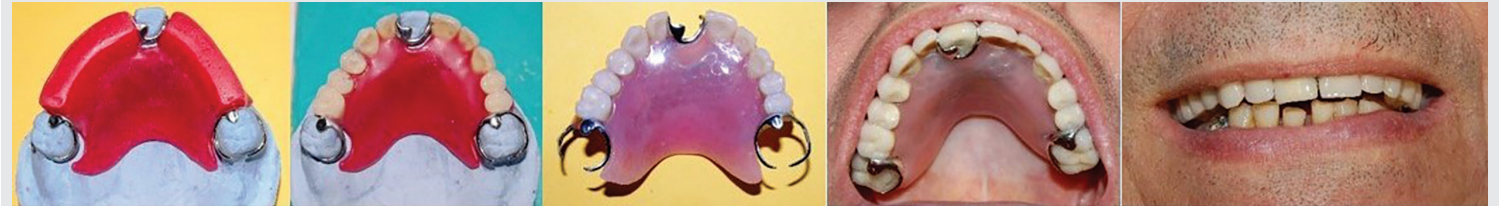Διατήρηση τριών δοντιών σε στρατηγικές θέσεις (16, 11 και κατακρηστικός του 26) για τριποδική στήριξη της ΜΟ χωρίς δέσμευση άλλων περιοχών, για ενδεχόμενη μελλοντική τοποθέτηση εμφυτευμάτων (transitional protocol). Η τοποθέτηση υπερωίου πλέγματος και όχι πλάκας επιτρέπει την εύκολη μετατροπή της ΜΟ σε ολική ή επένθετη οδοντοστοιχία όποτε και αν χρειασθεί (**Εικόνες 2,3**).



Εικόνα 1



Εικόνα 2



Εικόνα 3

## Σχόλιο

Πρέπει να τονισθεί ότι σε αυτούς τους ασθενείς οι κλινικές τεχνικές που πειθαρούν στις φιλοσοφίες *Keep it simple* και *Appropriatech*, είναι προφανώς ασύμβατες με τις ποικίλες δημοφιλείς τεχνικές οστικής ανάπλασης, άμεσης τοποθέτησης και φόρτισης εμφυτευμάτων που επιβαρύνουν ψυχολογικά και βιολογικά τον ασθενή, επιμηκύνουν τη διάρκεια θεραπείας και εκτοξεύουν το κόστος αποκατάστασης. Η μεταβατική χρήση μερικής οδοντοστοιχίας ικανοποιητικής συγκράτησης αμέσως μετά την κατάρρευση

της ακίνητης εργασίας εξασφαλίζει την άμεση λειτουργικότητα του ΣΓΣ, ενώ παράλληλα συμβάλλει στην ομαλή ανάπτυξη και εγκατάσταση λειτουργικών μοντέλων προσαρμογής, εξαιρετικά χρήσιμων σε άλλες επερχόμενες κινήσεις ή ακίνητες αποκαταστάσεις.

Ο συγγραφέας δηλώνει την μη ύπαρξη σύγκρουσης συμφερόντων σε σχέση με το παρόν άρθρο.

## Ενδεικτική βιβλιογραφία

1. Καρκαζής, Γ. Πολυζώης, Εισαγωγή στη Γηροδοντιατρική και Γναθοπροσωπική Προσθητική, Μπониσέλ. Αθήνα 2002  
<http://users.uoa.gr/~hkarkaz/vivlia-sygggrammata.html>
2. Καρκαζής, Η. Προσθητική αποκατάσταση στην Τρίτη ηλικία. 2016  
<http://users.uoa.gr/~hkarkaz/epilegmenes-dimosiefseis.html>
3. Καρκαζής, Η. Επένθετη επιεμφυτευματική οδοντοστοιχία της κάτω γνάθου. Μια appropriatech προσέγγιση. Οδοντιατρικό Βήμα. Μάρτιος Απρίλιος 2023  
[http://users.uoa.gr/~hkarkaz/klinika\\_arthra.html](http://users.uoa.gr/~hkarkaz/klinika_arthra.html)

## ΠΕΡΙΕΜΦΥΤΕΥΜΑΤΙΤΙΔΑ

από τη Διάγνωση στην Αντιμετώπιση

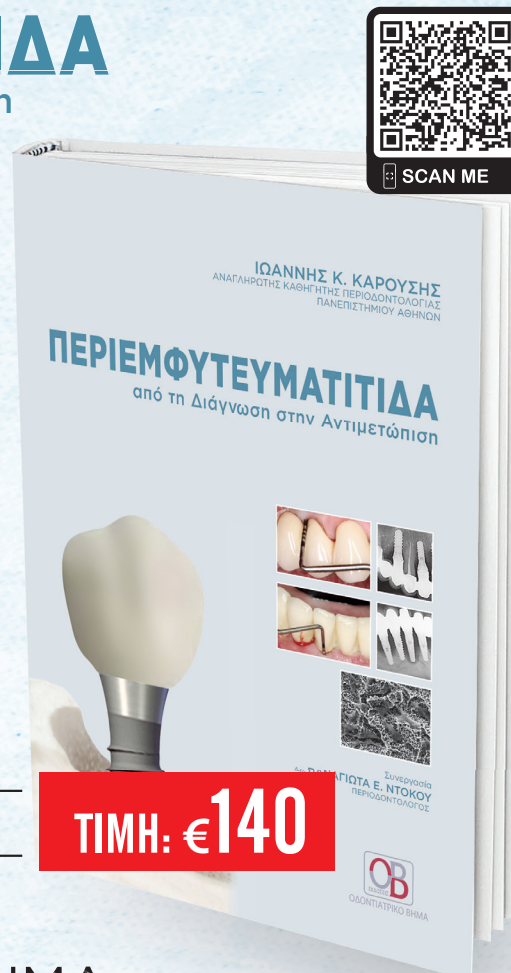**ΙΩΑΝΝΗΣ Κ. ΚΑΡΟΥΣΗΣ**  
ΑΝΑΠΛΗΡΩΤΗΣ ΚΑΘΗΓΗΤΗΣ ΠΕΡΙΟΔΟΝΤΟΛΟΓΙΑΣ  
ΠΑΝΕΠΙΣΤΗΜΙΟΥ ΑΘΗΝΩΝ  
Συνεργασία  
Δρ. **ΠΑΝΑΓΙΩΤΑ Ε. ΝΤΟΚΟΥ**  
ΠΕΡΙΟΔΟΝΤΟΛΟΓΟΣ

Το βιβλίο αυτό αποτελεί μια μονογραφία στο πολύ ενδιαφέρον και επίκαιρο θέμα της περιεμφυτευματίτιδας, το οποίο απασχολεί έντονα την Οδοντιατρική κοινότητα σε διεθνές επίπεδο.

Ο συγγραφέας, Αναπλ. Καθηγητής ΕΚΠΑ, Ιωάννης Κ. Καρούσης προσεγγίζει το θέμα της περιεμφυτευματικής παθολογίας μέσα από την εικοσαετή εμπειρία και ενασχόλησή του σε κλινικό και ερευνητικό επίπεδο και παραθέτει το σύνολο των πληροφοριών που πρέπει να γνωρίζει ο φοιτητής και ο Οδοντίατρος, είτε γενικός είτε εξειδικευμένος για το πολύ σύγχρονο αυτό ζήτημα το οποίο αφορά εκατομμύρια ασθενείς σε παγκόσμια κλίμακα.

ΕΚΔΟΣΗ: 2020 • ΣΕΛΙΔΕΣ: 500 • ΦΩΤΟΓΡΑΦΙΕΣ: 1.180

ΤΙΜΗ: €140



## ΠΕΡΙΕΧΟΜΕΝΑ

1. Ανατομία περιodontικών και περιεμφυτευματικών ιστών
2. Επούλωση των περιεμφυτευματικών ιστών μετά την τοποθέτηση των εμφυτευμάτων
3. Ταξινόμηση των περιεμφυτευματικών νόσων
4. Αιτιολογικός παράγοντας και παράγοντες κινδύνου για την εγκατάσταση περιεμφυτευματικών νόσων
5. Επιδημιολογία περιεμφυτευματικών νόσων
6. Επιτυχία και επιβίωση των εμφυτευμάτων
7. Διάγνωση των περιεμφυτευματικών νόσων
8. Θεραπευτική αντιμετώπιση των περιεμφυτευματικών νόσων. Αθροιστική παρεμβατική υποστηρικτική θεραπεία
9. Φάση ελέγχου της φλεγμονής
10. Ταξινόμηση των περιεμφυτευματικών οστικών βλαβών
11. Φάση αποκατάστασης των βλαβών: Ανοικτή απομάκρυνση εναποθέσεων - Δημιουργία νέας πρόσφυσης με τη βοήθεια laser - Αφαιρετικές τεχνικές
12. Φάση αποκατάστασης των βλαβών: Αναπλαστικές τεχνικές
13. Αποκαταστατική χειρουργική μαλακών ιστών
14. Αποτελεσματικότητα της περιεμφυτευματικής θεραπείας
15. Εξαγωγή εμφυτεύματος
16. Εφαρμογές laser στη θεραπεία της περιεμφυτευματίτιδας
17. Διατήρηση του θεραπευτικού αποτελέσματος σε ασθενείς με εμφυτεύματα
18. Διάβρωση του τιτανίου και περιεμφυτευματικές βλάβες που οφείλονται σε αυτή



**ΟΔΟΝΤΙΑΤΡΙΚΟ ΒΗΜΑ**  
ΙΩΑΝΝΗΣ ΚΑΡΚΑΤΖΟΥΛΗΣ ΜΟΝ. ΕΠΕ

Σκουφά 64, 106 80 Αθήνα, Τηλ. **210 3814 939**, [www.odvima.gr](http://www.odvima.gr), e-mail: [odvima@otenet.gr](mailto:odvima@otenet.gr)