

Ψηφιακά καθοδηγούμενη αντικατάσταση πρόσθιου οδοντικού κολοβώματος γέφυρας μικτής στήριξης σε ηλικιωμένο ασθενή



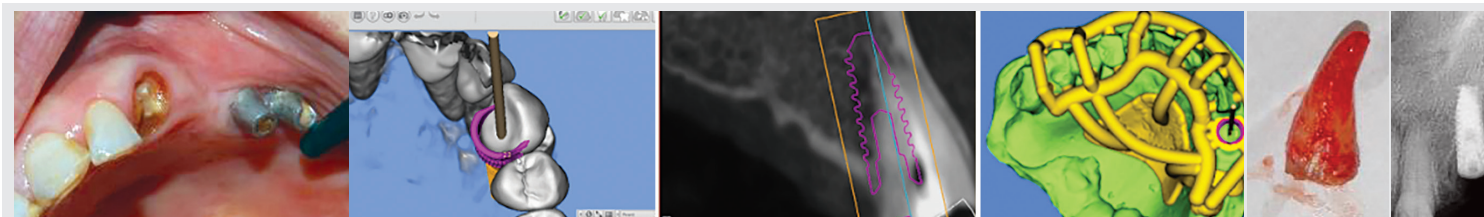
Ηρακλής Καρακάζης
Ομότ. Καθηγητής Κινητής
Προσθητικής ΕΚΠΑ

Γηροδοντιατρικός ασθενής 75 ετών, πλήρως αυτοεξυπηρετούμενος με άριστη κινητικότητα, φαρμακευτική αγωγή συνήθη για την ηλικία του, χωρίς ορατή γνωσιακή έκπτωση ή άλλες σοβαρές αισθητηριακές ανεπάρκειες¹. Η ενδοστοματική εξέταση αποκαλύπτει κατάρρευση γέφυρας μικτής στήριξης (23-27) λόγω τερηδονισμού του πρόσθιου οδοντικού κολοβώματος (**Εικ. 1**). Η αριστερή πλευρά ήταν και η προτιμώμενη πλευρά μάσησης (preferred chewing side)

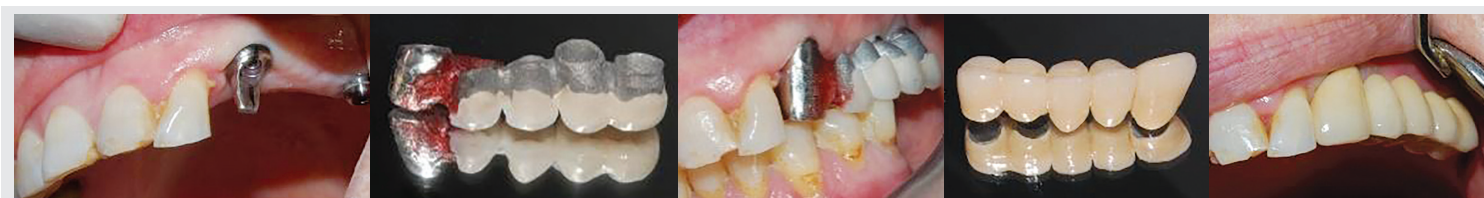
Θεραπεία

Εξαγωγή της ρίζας 23 και στον ίδιο χρόνο τοποθέτηση εμφυτεύματος με ψηφιακή μελέτη και καθοδήγηση (MGuide)^{2,3}. Σε δεύτερο χρόνο κατασκευή και παραλληλισμός επιεμφυτευματικού κολοβώματος με τα προϋπάρχοντα κολοβώματα στις θέσεις 26, 27. Χύτευση στεφάνης στον 23, προσωρινή συγκόλληση με την προϋπάρχουσα γέφυρα και κλινικός έλεγχος εφαρμογής και σύγκλεισης.

Για τη διευκόλυνση των καταγραφών διατηρείται η πορσελάνη στις μασπικές επιφάνειες (**Εικ 2**). Ολοκλήρωση της εργαστηριακής διαδικασίας. Κοκλίωση κολοβωμάτων με τις ενδεδειγμένες ροπές, απόφραξη των φρεατίων κοκλίωσης με teflon και ρητίνη και



Εικ. 1: Ψηφιακός σχεδιασμός, εκτύπωση χειρουργικού νάρθηκα, εξαγωγή ρίζας 23 και καθοδηγούμενη τοποθέτηση εμφυτεύματος.



Εικ. 2: Κατασκευή κολοβώματος και στεφάνης στον 23, συγκόλληση στεφάνης με προϋπάρχουσα γέφυρα, κλινικός έλεγχος, ολοκλήρωση της κατασκευής και τοποθέτηση.

αναστρέψιμη συγκόλληση της γέφυρας με ρητινώδη κονία ελεύθερη ευγενόλης (Cem Implant). Σχολαστικές οδηγίες στοματικής υγιεινής.

Πλεονεκτήματα

Χαμηλή οικονομική επιβάρυνση του ασθενή με διατήρηση τόσο της παλιάς γέφυρας όσο και των δύο προ υπαρχόντων κολοβωμάτων. Επιπλέον μικρής βαρύτητας και γρήγορη επέμβαση χωρίς ιδιαίτερη ταλαιπωρία του ασθενή και ανάγκη τροποποίησης της φαρμακευτικής του αγωγής.

Σχόλιο

Στις περιπτώσεις αυτές αναδεικνύεται η καθοριστική συμβολή της ψηφιακής καθοδήγησης στην ακριβή χωροθέτηση ενός εμφυτεύματος σε μετεξακτικό φατνίο, ανεξάρτητα από το υψηλό επίπεδο δεξιοτήτων ή/και εμπειρίας που μπορεί να διαθέτει ο επεμβαίνων.

Ο συγγραφέας δηλώνει την μη ύπαρξη σύγκρουσης συμφερόντων σε σχέση με το παρόν άρθρο

Ενδεικτική βιβλιογραφία

1. Karakazis H. και Καλύβας Δ. Τα οστεοεσωματωμένα εμφυτεύματα στην Τρίτη ηλικία. Ελληνικά στοματολογικά χρονικά 48:51-61, 2004 http://users.uoa.gr/~hkarkaz/epilegmenes_dimosiefseis.html
2. Gargallo-Albiol, Jordi et al. Fully Guided Versus Half-Guided and Freehand Implant Placement: Systematic Review and Meta-analysis. International Journal of Oral & Maxillofacial Implants, 2020, Vol 35, Issue 6, p1159
3. Α. Βίλλιος, Η. Καρακάζης. Με ασφαλή θήματα προς την ψηφιακή ολοκλήρωση Οδοντιατρικό Βήμα. Μάρτιος Απρίλιος 2021 http://users.uoa.gr/~hkarkaz/klinika_arthra.html

Ε.Α. ΠΕΠΕΛΑΣΗ
Ι.Α. ΒΡΟΤΣΟΣ
Φ.Ν. ΜΑΔΙΑΝΟΣ

Χειρουργική στην Περιοδοντική Θεραπεία

ΕΥΔΟΞΙΑ Α. ΠΕΠΕΛΑΣΗ
Καθηγήτρια Περιοδοντολογίας ΕΚΠΑ

ΙΩΑΝΝΗΣ Α. ΒΡΟΤΣΟΣ
τ. Καθηγητής Περιοδοντολογίας ΕΚΠΑ

ΦΟΙΒΟΣ Ν. ΜΑΔΙΑΝΟΣ
Καθηγητής Περιοδοντολογίας ΕΚΠΑ

Ένα νέο βιβλίο που έρχεται να φωτίσει όλες τις πτυχές γύρω από τα σύγχρονα δεδομένα της χειρουργικής στην περιοδοντική θεραπεία και συγκεκριμένα όλων των χειρουργικών τεχνικών που εφαρμόζονται στην Περιοδοντολογία.

Αρχικά, αναλύονται τα κρίσιμα ανατομικά στοιχεία για την Περιοδοντολογία και την Εμφυτευματολογία, δεδομένου ότι η γνώση της ανατομίας αποτελεί σημαντικό εφόδιο για τον οδοντίατρο στον σχεδιασμό και στην εκτέλεση χειρουργικών επεμβάσεων στη στοματική κοιλότητα. Στη συνέχεια, αναλύονται οι βασικές αρχές της χειρουργικής στην περιοδοντική θεραπεία, ιδιαίτερα οι αρχές εφαρμογής των χειρουργικών τομών για το σχεδιασμό των κρημνών, της αναπέτασης των κρημνών και της συρραφής αυτών.

Ακολουθεί διεξοδική ανάλυση όλων των χειρουργικών τεχνικών που εφαρμόζονται στην Περιοδοντολογία: από εκείνες που εφαρμόζονται ευρέως και επιτυχώς επί πολλές δεκαετίες έως τεχνικές που άρχισαν να εφαρμόζονται ευρέως σχετικά πρόσφατα. Αναλύονται επίσης οι εξελίξεις στις αναπλαστικές τεχνικές, επισημαίνονται οι νέες δυνατότητες που παρέχουν οι χειρουργικές τεχνικές ελάχιστης παρέμβασης στη χειρουργική των περιοδοντικών ιστών και περιγράφονται ανά στάδιο και μέσω κλινικών εικόνων οι χειρουργικές αντιμετώπισης βλαβών στην περιοχική συμβολής των ριζών.

Στο βιβλίο τονίζεται ακόμα η σημαντικότητα της διατήρησης του αποτελέσματος της περιοδοντικής θεραπείας και αναλύονται οι παράγοντες που μπορούν να τη θέσουν σε κίνδυνο. Ειδική αναφορά γίνεται και στο κεφάλαιο ενημερωμένη συναίνεση του ασθενούς στη χειρουργική στην Περιοδοντολογία και στην Εμφυτευματολογία.

Και όλα αυτά μέσω παρουσίασης πληθώρας κλινικών εικόνων που συνοδεύονται από εκτεταμένες λεζάντες.

€140,00

• ΣΕΛΙΔΕΣ: 420 • ΕΚΔΟΣΗ: 2023

ΟΔΟΝΤΙΑΤΡΙΚΟ ΒΗΜΑ

Σκουφά 64, 106 80 Αθήνα, Τηλ. **210 3814 939**, www.odvima.gr, e-mail: odvima@otenet.gr